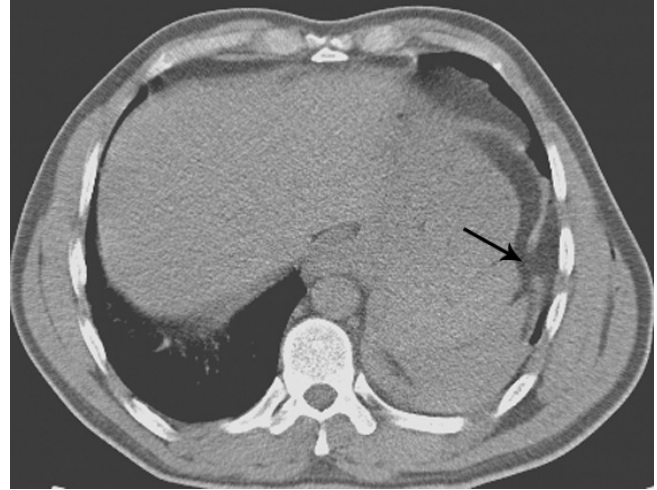


Otuz yedi yaşında erkek hasta, kesici delici alet yaralanması sonucu başvurduğu hastanede çekilen toraks tomografisinde hemopnömotoraks tespit edilmesi üzerine, sol tüp torakostomi uygulanarak Göğüs Cerrahisi konsültasyonu açısından hastanemize sevk edilmiş. Hastanın yapılan muayenesinde sol 9. interkostal aralık orta aksiller hatta yaklaşık 2 cm' lik, muhtemel kesici delici alet yaralanmasına ait suture kesi mevcuttu. Vital bulguları; kan basıncı 120/80 mmHg, nabız 88/dk, oksijen saturasyonu % 97 idi. Hemoglobün değeri 13 g/dL idi. Hastanın toraks dreni ossile idi, hava kaçığı yoktu, toraks şişesi 300 cc seviyesinde idi. Hastanın tomografisi tekrar incelendiğinde, yaralanma izdüşümüne uyan diafragma hattında defekt ve kostodiafragmatik sinüse uyan toraks alanında omental yağlı doku imajı (Hounsfield unit: -74) izlendi (Resim 1). Hastaya, batin tomografisinde batin içi serbest hava ve sıvı imajı izlenmediğinden laparotomi yerine lateral torakotomi uygulandı. Diyafragma lateralinde tespit edilen laserasyon alanı, herni redüksiyonunu takiben suture edildi. Klinik ve radyolojik takipleri sorunsuz seyreden hasta operasyon sonrası beşinci gün şifa ile taburcu edildi.

Genellikle eşlik eden problemlerin gölgesinde kalan diyafragma rüptürü, özellikle önde meme başı altı, sırtta skapula alt ucu seviyesinin altındaki toraks bölgesi yaralanmalarında akılda tutulmalıdır.



Resim 1. Bilgisayarlı tomografi görüntüsünde; diyafragma yırtığı (ok) ve bu alandan toraks boşluğuna yer değiştirmiş omental yağlı doku izlenmektedir