



## Cholecystoenteric Fistule and Laparoscopic Repair

### Kolesistoduodenal Fistül ve Laparoskopik Onarım

Kolesistoduodenal Fistül/ Cholecystoduodenal Fistüle

Temel Bulut<sup>1</sup>, Erhan Dedeoglu<sup>2</sup>, Levent Öztürk<sup>1</sup>, Gülben Albayrak<sup>3</sup>  
<sup>1</sup>Genel Cerrahi, <sup>2</sup>Acil Servis, <sup>3</sup>Patoloji, Çanakkale Devlet Hastanesi, Çanakkale, Türkiye

#### Özet

Safra kesesi taşları, hepatobilier sistemin yaygın görülen bir hastalığıdır. Safra kesesi taşına bağlı gelişen kolesistoenterik fistüller ise nadir görülen bir komplikasyondur. Genellikle operasyon sırasında tanı konur. Bizim olgumuzda da laparoskopik kolesistektomi sırasında kolesistoduodenal fistül tanısı konulmuştur. Laparoskopik duodenorafi ve kolesistektomi yapılan olgumuz literatürde nadir görülen bir hastalık olduğundan paylaşılması amaçlanmıştır.

#### Anahtar Kelimeler

Safra Kesesi Taşları; Kolesistoenterik Fistül; Laparoskopi

#### Abstract

Gallbladder stones are an endemic disease of hepatobiliary system. Whereas, cholecystoenteric fistules which develop by depending on gallbladder stone are rarely seen complications. A diagnosis is usually established during an operation. As is seen in our case too, in view of acute-stoned cholecystitis, laparoscopy has been carried out and a diagnosis of cholecystoduodenal fistule has been established during laparoscopy. Our case to whom laparoscopic duodenography and cholecystectomy has been applied is a rarely seen disease in literature. So, we aimed at sharing this information.

#### Keywords

Gallbladder Stones; Cholecystoduodenal Fistüle; Laparoscopic

DOI: 10.4328/JCAM.1015

Received: 27.04.2012 Accepted: 21.05.2012 Printed: 01.05.2015

J Clin Anal Med 2015;6(3): 393-4

Corresponding Author: Erhan Dedeoglu, Department of Emergency Medicine, Canakkale Public Hospital, Canakkale, Turkey.

GSM: +905054423119 E-Mail: drerhandedeoglu@yahoo.com

## Giriş

Bilioenterik fistüller, internal veya external, spontan veya postoperatif olabilirler. Kolesistoduodenal fistül, safra kesesi taşına bağlı nadir görülen bir hastalık olup preoperatif olarak tanısı çoğunlukla konulamamaktadır. Bilier cerrahi geçiren hastaların %0.15-4.8' inde, kolelitiazisli hastaların ise % 3-5' inde bu fistüllerin görüldüğü rapor edilmiştir [1,2].

Kolesistoduodenal fistül % 70, kolesistokolik fistül % 10-20 olarak görülürken, kolesistogastrik fistüller daha nadir görülür [3,4]. Spontan enterobilier fistül, genellikle tedavisi yapılmayan safra kesesi taşına bağlı olarak gelişir ve çoğunlukla operasyon sırasında saptanır. Postoperatif bilioenterik fistüller, genellikle pankreas ve hepatobilier cerrahi sonrası meydana gelir.

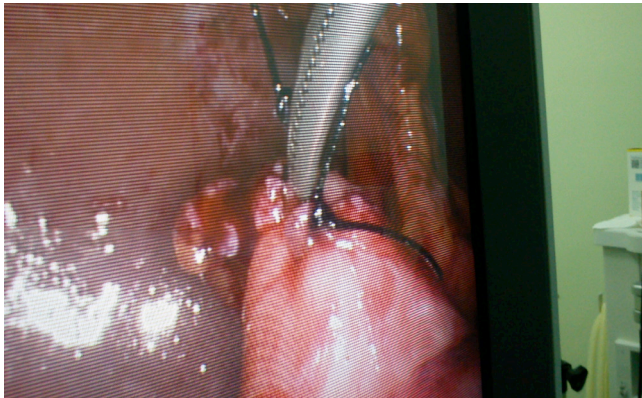
## Olgu Sunumu

56 yaşındaki kadın hasta bir ay önce karın ağrısı ve bulantı nedeniyle acil servisimize başvurdu. Özellikle yağlı yemekler sonrası bulantısı ve karın ağrısı oluyordu. Sarılığı yoktu. Fizik muayenede batın sağ üst kadranda hassasiyeti vardı. Murphy bulgusu pozitif saptandı. Yapılan batın ultrasonografisinde akut taşlı kolesistit tanısı olan hastaya medikal tedavi verildi. Bir ay sonra operasyon için yatırıldı. Laboratuvar testlerinde biyokimyasal ve tam kan parametreleri normal referans aralıklar arasında saptandı. EKG ve radyografilerde bir anormallik yoktu. Batın ultrasonografide safra kesesinde multiple taş görüldü. İntra ve ekstra hepatic safra kanalları normaldi. Hastaya kolelitiazis tanısıyla laparoskopik kolesistektomi planlandı.

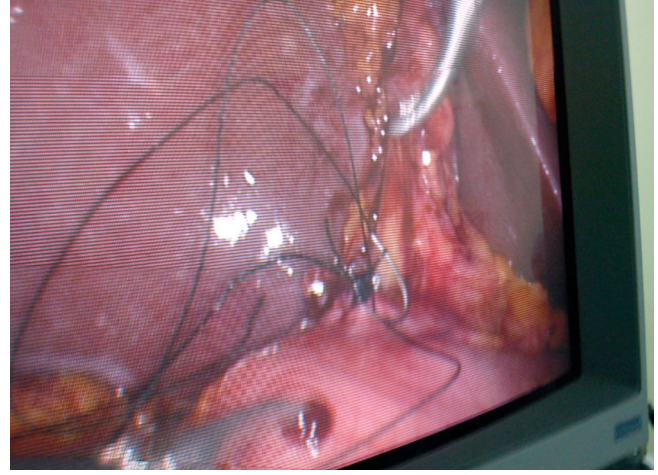
İki adet 10mm, iki adet 5 mm port ile laparoskopiye başlandı. Safra kesesi akut özellikler gösteriyordu. Duodenum safra kesesi boynuna yapıştı ve safra kesesi kontrakte olarak görüldü. Kolesistoduodenal fistül tanısı konulduktan sonra duodenum ve safra kesesi ayrıldı. Daha sonra laparoskopik olarak iki sıfır ipeklerle duodenumdaki yaklaşık 2 cm lik fistül ağzı tek tek sütürler ile primer kapatılarak duodenorafi yapıldı. Üzerine omentoplasti eklendi. Daha sonra laparoskopik olarak kolesistektomi yapılarak operasyon tamamlandı. Postoperatuar sorunsuz seyreden hastanın dördüncü gün nasogastrik sondası çekilerek oral beslenmeye geçildi. Postoperatuar 10. gün şifa ile taburcu edildi ( Resim 1,2).

## Tartışma

Kolesistoenterik fistüllere inflamasyon, travma, cerrahi, bu bölgenin malign hastalıkları veya peptik ülser hastalığı sebep olabilmektedir [4-6]. Safra kesesi taşları, hepatobilier sistemin yaygın görülen bir hastalığıdır. Bunların bir kısmı asemptomatik olabildiği gibi bir kısmı ciddi problemlere neden olabilmektedir. Safra kesesi fistüllerinin yüzde % 90'ında safra kesesi taşı görülmüştür. Bu nedenle klinik semptomlarını akut veya kronik kolesistit semptomlarından ayırmak çoğunlukla zordur. Ayırıcı tanıda bu fistüllerin spesifik bir belirtisi yoktur. Ayakta karın grafilerinde %50'den fazla pneumobilia görülmüştür [7]. Bizim vakamızda pneumobilia görülmemiştir. Operasyon öncesi yapılan Endoskopik Retrograd Kolanjiopankreatografinin (ERCP) tanıda



Resim 1. Duodenal fistül



Resim 2. Laparoskopik duodenorafi

yardımcı olabileceği bildiren yayınlar mevcuttur [8]. Safra kesesi taşına bağlı kolesistoenterik fistüllerin en yaygın görüleni, kolesistoduodenal fistüllerdir (% 70). Kolesistogastrik fistül, kolesistokolik fistüle (%10-20) göre daha az görülmektedir [3,4]. Bu fistüllerin nasıl oluştuğu tam olarak bilinmemesine rağmen, en yaygın kabul edilen görüş, safra kesesi boynundaki taşın mukozaya impakte olmasıyla oluşan basınç ve nekrozun zamanla duodenum veya kolon duvarında meydana getirdiği etki ile oluşabileceği düşüncesidir [9].

Safra kesesi taşına bağlı meydana gelen kolesistoduodenal fistüllerin cerrahi olarak tedavisinde, klasik veya laparoskopik kolesistektomi ve duodenorafi yapılmasını öneren makaleler vardır. Chowbey ve ark. [10] yaptığı çalışmada kolesistoenterik fistül tesbit edilen 63 hastanın 59' unu laparoskopik olarak onarım yapmışlardır. Bu fistüllerin tanısı preoperatif konulabilmişse ve çeşitli sebeplerle operasyonu kontrendike olan hastalara konservatif yaklaşım öneren çalışmalar bulunmaktadır [11,12]. Akut taşlı kolesistit tanısıyla tedavi verilen ve bir ay sonra operasyona çağrılan hastamızda preoperatif dönemdeki tetkiklerinde bir anormallik yoktu. Hastamıza aynı seansda laparoskopik duodenorafi ve kolesistektomi uygulandı. Ameliyatın 10. Gününde şifa ile taburcu edildi.

Sonuç olarak, akut veya kronik kolelitiazise bağlı gelişen ve nadir görülen kolesistoduodenal fistül olgularının preoperatuar tanısı zor olup, bu hastaların tedavisinde laparoskopik cerrahi tedavisi güvenli uygulanacak bir yöntemdir.

## Çıkar Çakışması ve Finansman Beyanı

Bu çalışmada çıkar çakışması ve finansman destek alındığı beyan edilmemiştir.

## Kaynaklar

1. Angrisani L, Corcione F, Tartaglia A, Tricarico A, Rendano F, Vincenti R. Cholecystoenteric fistula (CF) is not a contraindication for laparoscopic surgery. Surg Endoscopy 2001;15:1038-41.
2. Ozdamar A, Atli MY, Coskun T, Ozenk A, Hensek E. Biliary enteric fistulas. Int Surg 1997;82:280-3.
3. Wang WK, Yeh CN, Jan YY. Successful laparoscopic management for cholecystoenteric fistula. World J Gastroenterol 2006;12(5):772-5.
4. Singh N, Stempel K. Cholecystoduodenal fistula. NEJM 1997;336(4):266.
5. Kuo KK, Sheen PC, Chang SC, Chen JS, Lee KT, Cham CM. Spontaneous multiple cholecystoenteric fistula-a case report. Kaohsiung J Med Sci 1999;15(11):674-8.
6. Dorrance HR, Lingam MK, Hair A, Oien K, O'Dwyer PJ. Acquired abnormalities of the biliary tract from chronic gallstone disease. J Am Coll Surg 1999;189(3):269-73.
7. Harkin M, Boyd R, Stricoff R, Shaftan G, Saxe A. Am Surg 1997;63:472-4.
8. Arvanitidis D, Anagnostopoulos GK, Tsiakos S, Margantinis G, Kostopoulos P. Cholecystocolic fistula demonstrated by endoscopic retrograde cholangiopancreatography. Postgrad Med J 2004;80(947):526.
9. Glenn F, Reed C, Grafe WR. Biliary enteric fistula. Surg Gynecol Obstet 1989; 153(4):527-31.
10. Latic A, Latic F, Delibegovic M, Samardzic J, Kraljic D, Delibegovic S. Successful laparoscopic treatment of cholecystoduodenal fistula. Med Arh 2010;64(6):379-80.
11. Latic A, Latic F, Delibegovic M, Samardzic J, Kraljic D, Delibegovic S. Successful laparoscopic treatment of cholecystoduodenal fistula. Med Arh 2010;64(6):379-81.
12. Attri MR, Ahangar S, Bhardwaj R. Cholecystoduodenal fistula: An intraoperative diagnosis. JK Science 2010;12(1): 37-8.